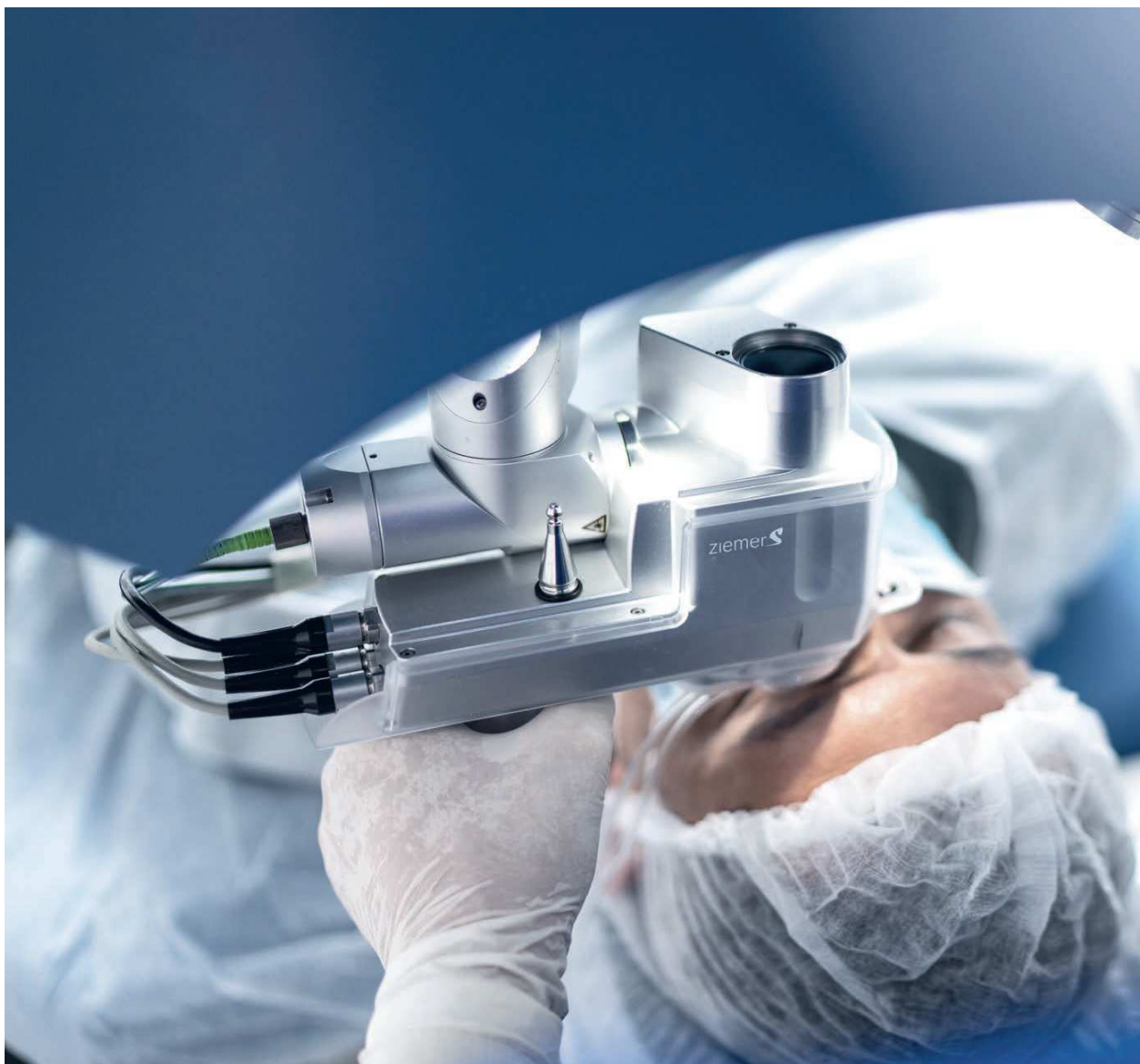

## Экстракция лентикулы по методике CLEAR (II часть)

Клинический опыт, отзывы и зрительные функции после операции



*Awwad / Btaiche | Chayet / Pinkus | Izquierdo | Lubatschowski | Mehta*

*Supplement to CATARACT & REFRACTIVE SURGERY TODAY GLOBAL // January/February  
2023*

## Преимущества CLEAR в отношении влияния на роговичные aberrации

*Процедура экстракции лентикулы CLEAR не приводит к значительному увеличению сферических aberrаций после операции.*

*Prof. Jodhibir S. Mehta, Сингапур*



Рефракционная хирургия в настоящее время переживает период подъема. Это, отчасти, связано с негативными последствиями COVID-19, такими как ношение масок и более длительное использование компьютеров из-за работы из дома. Одним словом, пациенты мотивированы на улучшение качества жизни, а теперь у них есть и финансовые средства, чтобы воплотить свои желания в реальность. Нет никаких сомнений в том, что рефракционная хирургия меняет жизнь к лучшему. Она предоставляет пациентам возможность добиться независимости от очков и получить лучшее качество зрения, чем было у них когда-либо. При этом хирургам важно знать нюансы всех существующих процедур, чтобы выбрать решение, оптимальное для каждого пациента.

У меня большой опыт работы в рефракционной хирургии. Я выполняю различные процедуры, включая LASIK, ФПК, имплантацию факичных ИОЛ и экстракцию лентикулы. У всех этих процедур есть свое место в зависимости от потребностей пациентов и анатомических особенностей глаз; мы не должны дискредитировать одну процедуру перед другими.

Важный момент при выборе лечебной процедуры – послеоперационные сферические aberrации. Ранее было показано, что операции с формированием флэпа могут ассоциироваться с увеличением роговичных aberrаций после вмешательства.<sup>1,2</sup> Обследование пациентов с широким зрачком или с применением низкоконтрастных таблиц указывает на то, что общее качество изображения после операции может ухудшиться из-за увеличения aberrаций роговицы.<sup>3,4</sup> Рефракционная хирургия индуцирует оптические изменения на уровне роговицы. Конечно, роговичные aberrации не описывают общее качество зрения. Другие параметры, включая положение хрусталика, его толщину, рефракционный индекс, осевую длину глаза и центральность расположения зрачка, также являются неотъемлемыми компонентами формирования изображения. Тем не менее наличие чрезмерной сферической aberrации у некоторых пациентов может привести к ухудшению зрительных функций.

### *Сферические aberrации*

Процедура экстракции лентикулы индуцирует лишь минимальное увеличение сферических aberrаций. По нашему опыту экстракция роговичной лентикулы для улучшенной коррекции рефракции (corneal lenticule extraction for advanced refractive correction, CLEAR) с использованием FEMTO LDV Z8 (Ziemer) сопровождается только незначительным изменением сферической aberrации. Что еще более важно, CLEAR

может вызывать лишь минимальное изменение вертикальной комы после операции, что имеет большое значение при неправильном центрировании глаза во время процедуры. По моему опыту, центрирование легче выполнить в ходе операции CLEAR, чем при экстракции линтикулы на других лазерах. Платформа Z8 позволяет мне создавать линтикулу, ориентируясь по зрительной оси или по центральному роговичному рефлексу, а не по центру зрачка, что обычно происходит с другими лазерами.

Выполнить центрирование во время процедуры CLEAR очень просто. Центрирование выполняется после докинга интерфейса пациента Z8 к глазу. Линтикула центрируется автоматически, но при необходимости этот процесс можно регулировать вручную. Идеальное центрирование уменьшает риск индукции вертикальной комы. Кроме того, платформа обеспечивает контроль циклоторсии, автоматически вращая линтикулу в соответствии с разметкой горизонтальной оси. С CLEAR нет риска потери вакуума.

Возможность вращения линтикулы и уверенный контроль циклоторсии – это одна из тех особенностей, которая мне так нравится в технологии CLEAR. Z8 автоматически распознает анатомические ориентиры роговицы. В ближайшем будущем, центрирование и контроль циклоторсии будут полностью автоматизированы за счет передачи данных с диагностической системы GALILEI (Ziemer).

### *Преимущества CLEAR*

Процедура извлечения линтикулы требует совсем другого набора навыков, чем LASIK. Хирурги должны уметь распознавать форму и границы линтикулы, они должны понимать, находятся инструменты выше или ниже линтикулы, и, конечно же, они должны научиться выполнять операцию через разрез в виде «замочной скважины». CLEAR имеет ряд преимуществ перед другими процедурами экстракции линтикулы.

*Направляющие туннели.* Одно из преимуществ процедуры CLEAR заключается в том, что она позволяет создать два небольших туннельных разреза, которые помогают направлять инструменты в правильную плоскость над или под линтикулой. Один туннель ведет вас к передней поверхности линтикулы, а другой туннель направляет вас к ее задней поверхности (**рис. 1**). Размер туннеля можно настроить до 1.5 мм, а положение туннеля можно выбрать в зависимости от доминирования рук и предпочтений хирурга. Обычно я создаю первый направляющий туннель примерно на 11 часах, а второй примерно на 1 или 2 часах. Использование направляющих туннелей уменьшает количество интрастромальных манипуляций и, следовательно, уменьшает выраженность воспаления после операции.

Использование двух туннелей вместо одного может сократить период обучения. Через некоторое время, набрав опыт работы с CLEAR, я обнаружил, что мне больше не нужно создавать два туннельных разреза; однако мои коллеги иногда долго используют два туннеля, потому что второй для них является страховкой на случай возникновения проблем во время операции.

Положение направляющих туннелей при создании линтикулы можно видеть на дисплее при интраоперационной OCT.

*Меньший риск образования непрозрачного пузырькового слоя.* Туннели при CLEAR создаются таким образом, что газ может выходить через них во время создания лентикулы. Это снижает риск образования непрозрачного пузырькового слоя, который может повлиять на качество диссекции и, следовательно, на рефракционный результат.<sup>6</sup>

*Более тонкая лентикула.* Лентикулы CLEAR немного тоньше по краю по сравнению с лентикулами, которые создаются другими лазерными платформами. Перейти в заднюю плоскость через тот же разрез для завершения диссекции с CLEAR не сложно. А если возникнут какие-либо проблемы, направляющие туннели всегда могут помочь вам определить, в какой плоскости вы находитесь.

*Легкость центрирования.* Центрировать лентикулу с Z8 очень легко. Проводится разметка роговицы на 0° и 180° по горизонтальной оси, затем определяется центр роговичного рефлекса, когда пациент фиксирует взгляд за щелевой лампой.

Я также проверяю угол каппа с помощью аппарата Orbscan (Bausch + Lomb). Если угол каппа большой, лентикулу нужно децентрировать в пределах до 300 мкм от центра зрачка в соответствии с углом каппа. Если он маленький, то лентикулу нужно центрировать по зрительной оси.

После того как выполнено центрирование, контроль циклоторсии осуществляется путем автоматического вращения лентикулы в нужное положение. Программное обеспечение Z8 имеет встроенную функцию предупреждения хирурга о том, что лентикула децентрирована или расположена слишком близко к зоне аппланации.

В ближайшем будущем мы ожидаем внедрения захватывающей разработки – автоматического центрирования лентикулы и контроля циклоторсии. Это будет достигнуто путем объединения фемтосекундного лазера Z8 с диагностическим модулем GALILEI компании Ziemer в единую систему, что позволит полностью автоматизировать два ключевых этапа процедуры CLEAR и обходиться без разметки.

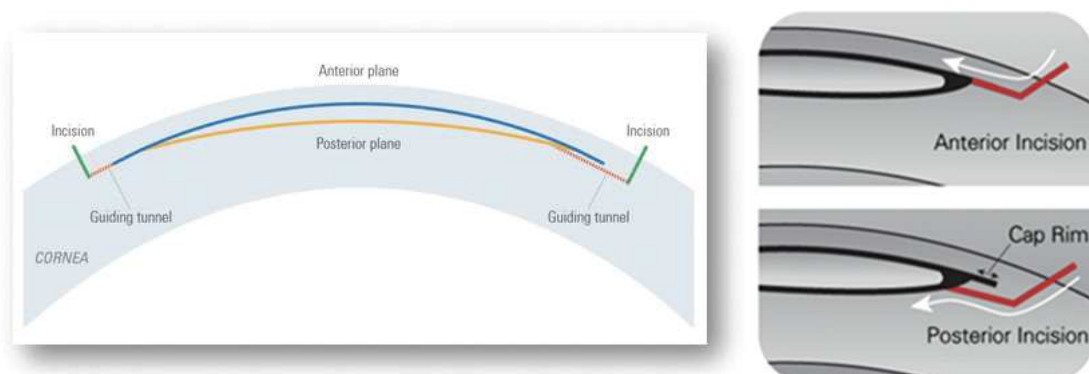
### *Операция коллеге*

Мой опыт с CLEAR с самого начала был очень впечатляющим. Я хотел бы поделиться клиническим примером, когда CLEAR стал идеальным выбором для пациента. Здесь очевидны преимущества CLEAR с точки зрения минимального индуцирования сферических аберраций и вертикальной комы.

Одна из наших сотрудниц приняла участие в клиническом исследовании, и она была в восторге от результатов CLEAR. У нее были близорукость средней степени, большие глаза и синдром сухого глаза. Перед операцией ей были назначены омега-3 жирные кислоты, слезозаместители и глазные капли с циклоспорином А в течение 6 недель. Кроме того, некоторое время она использовала окклюдоры для оптимизации состояния глазной поверхности. Для любой процедуры извлечения лентикулы крайне важно убедиться, что перед операцией роговица хорошо увлажнена. Операция прошла хорошо. Через 3 месяца острота зрения составляла 20/20 без коррекции (впечатления пациентки описаны ниже).

## Заклучение

CLEAR имеет много преимуществ по сравнению с другими методами экстракции линтикулы. Для тех, кто только начинает оперировать по этой технологии, использование двух направляющих туннелей поможет правильно расположить инструменты в нужной плоскости, повысит точность манипуляций и обеспечит простоту выполнения процедуры.



**Рис. 1.** Схема направляющих туннельных разрезов к передней и задней поверхности линтикулы (А, В).


## Литература

1. Oshika T, Klyce SD, Applegate RA, Howland HC, El Danasoury MA. Comparison of corneal wavefront aberrations after photorefractive keratectomy and laser in situ keratomileusis. *Am J Ophthalmol.* 1999;127:1–7.
2. Schwiegerling J, Snyder RW. Corneal ablation patterns to correct for spherical aberration in photorefractive keratectomy. *J Cataract Refract Surg.* 2000;26:214–221.
3. Holladay JT, Dudeja DR, Chang J. Functional vision and corneal changes after laser in situ keratomileusis determined by contrast sensitivity, glare testing and corneal topography. *J Cataract Refract Surg.* 1999;25:663–669.
4. Verdon W, Bullimore M, Maloney RK. Visual performance after photorefractive keratectomy. A prospective study. *Arch Ophthalmol.* 1996;114:1465–1472.
5. Mirafteb M, Hashemi H, Aghamirsalim M, Fayyaz S, Asgari S. Matched comparison of corneal higher order aberrations induced by SMILE to femtosecond assisted LASIK and to PRK in correcting moderate and high myopia: 3.00mm vs. 6.00mm. *BMC Ophthalmol.* 2021;21(1):216.
6. Son G, Lee J, Jang C, Choi KY, Cho BJ, Lim TH. Possible risk factors and clinical effects of opaque bubble layer in small incision lenticule extraction (SMILE). *J Refract Surg.* 2017;33(1):24–29.

**По ту сторону лазера: мой хирургический опыт коррекции зрения по методике CLEAR. Взгляд пациента**

*Nurulhuda Suaini, Сингапур*

*Путь от операционного техника до пациента.*



До рефракционной операции у меня была близорукость средней степени и астигматизм. Я носила контактные линзы более 13 лет и устала от этого. Как операционный техник, я знала о преимуществах рефракционной хирургии и давно планировала лазерную коррекцию зрения. Здесь я хочу поделиться своим личным опытом коррекции зрения по методике CLEAR и рассказать о том, почему я выбрала именно ее.

### *Личный опыт*

Помимо неудобств ношения контактных линз, включая риск заражения, мне также хотелось избавиться от долгосрочной финансовой нагрузки, связанной с бесконечной покупкой линз.

Я много раз помогала профессору Mehta в выполнении CLEAR и решила, что эта процедура может стать для меня хорошим вариантом. Процедура CLEAR казалась мне особенно привлекательной, потому что она отличается очень низким риском осложнений и минимальным риском потери вакуума. Предоперационное обследование, проведенное в Сингапурском национальном офтальмологическом центре, подтвердило, что я хороший кандидат для CLEAR (**рис. 1**). Операция была назначена на февраль 2022 года.

Бесчисленное количество раз я видела, как выполнялась процедура CLEAR, и была хорошо знакома со всем хирургическим процессом. Но даже несмотря на это быть пациентом оказалось тревожно. Этот опыт стал для меня очень поучительным. Я нервничала перед операцией, переживая по поводу конечного результата. Во время докинга я испытывала некоторые неудобства, но этот этап завершился очень быстро. В ходе операции профессор Mehta успокаивал меня и помог сосредоточиться на необходимых вещах, таких как фиксация взгляда на свет во время операции. Я наконец поняла, что имеют в виду хирурги, когда объясняют пациентам, что красный свет сейчас исчезнет, но беспокоиться не о чем. В середине операции в глазу потемнело, и я не видела в течение нескольких секунд. Но это время пролетело, и сейчас мое зрение абсолютно ясное. Я чувствовала небольшое давление во время операции, однако никакой боли не было.

Прежде чем я осознала, что операция закончилась, я оказалась в послеоперационной палате. Профессор Mehta проверил мои глаза, и убедился, что все в порядке. Глаза не были красными и не болели. Слезотечение было, но прошло в течение 1 часа после вмешательства. После операции CLEAR я вижу 100% без очков (**рис. 2**).



## Делюсь опытом

Кроме общения с друзьями и родственниками, я делюсь своим опытом и с нашими пациентами. Я объясняю им, чего можно ожидать во время процедуры, как долго идет восстановление и почему так важно лечить сухость глаз до операции. Я говорю пациентам, что 20 минут процедуры дадут им свободу на всю жизнь. Это умопомрачительный опыт, который перевернул мое сознание (рис. 3).

## Заключение

Никогда не забуду то чувство эйфории, которое я испытала на следующее утро после операции, когда проснулась с отличным зрением. Коррекция зрения по методике CLEAR изменила мою жизнь и стала лучшим решением, которое я приняла в этом году. Сейчас я могу наслаждаться жизнью и истинной свободой от контактных линз. Превосходное зрение и отсутствие необходимости носить линзы остаток всей жизни сделали меня абсолютно счастливой.

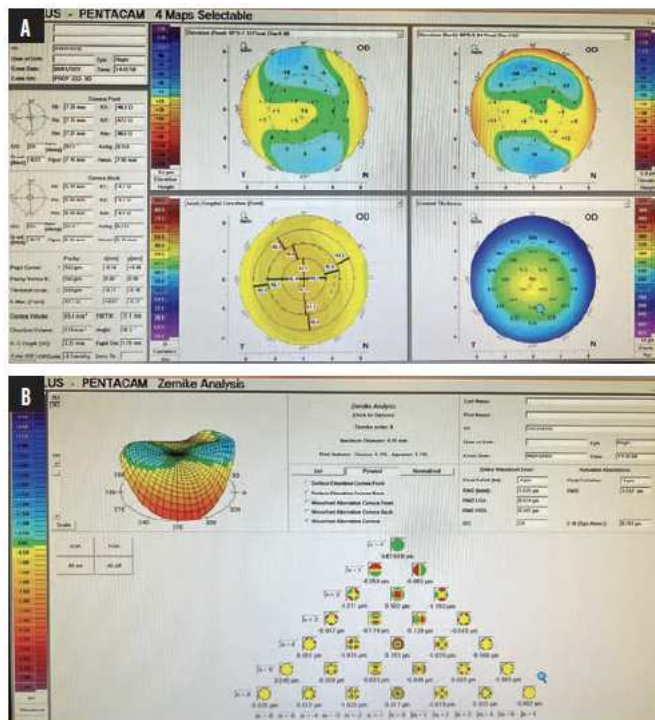


Рис. 1. Данные дооперационного обследования.

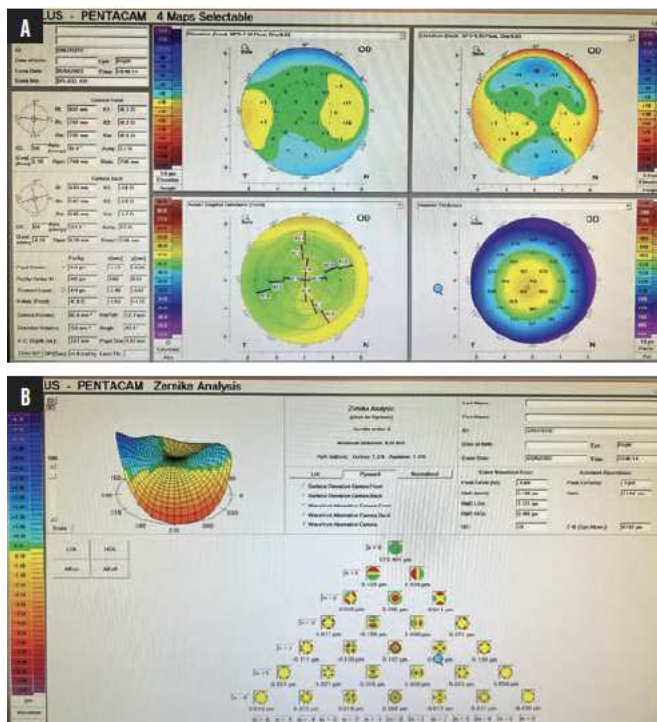


Рис. 2. Данные послеоперационного обследования.




Рис. 3. Nurulhuda Suaini с профессором Mehta после выполнения операции по методике CLEAR

## Практика ведет к совершенству: наш опыт лазерной коррекции зрения по методике CLEAR

*Dr. Arturo Chayet u Dr. Denisse Pinkus, Мексика*

*Оптимизируйте настройки для получения отличных результатов.*





У пациентов, желающих исправить зрение, сегодня есть огромный выбор различных методик. Интрастромальные процедуры, такие как экстракция лентиккулы, недавно стали очень популярны благодаря малой вероятности осложнений и низкому риску развития синдрома сухого глаза после операции.

Мы начали выполнять экстракцию роговичной лентиккулы для улучшенной коррекции рефракции (corneal lenticule extraction for advanced refractive correction, CLEAR) на платформе FEMTO LDV Z8 (Ziemer) в январе 2020 года, незадолго до пандемии COVID-19.

Для того чтобы набрать большой опыт с этой методикой, нам понадобилось некоторое время; это было связано только с локдауном и снижением желания пациентов оперироваться во время пандемии. Но когда хирургический объем вернулся к прежнему уровню, мы отметили, как возрос интерес пациентов к процедуре CLEAR.

### *Два разреза лучше, чем один*

На сегодняшний день мы выполнили более 150 операций по методике CLEAR. У нас обоих уже был опыт экстракции лентиккулы с использованием другой лазерной платформы. Возможно поэтому мы очень быстро обучились новой методике. Однако одна особенность технологии CLEAR может помочь любому хирургу сократить период обучения – это возможность формирования двух направляющих туннельных разрезов, которые помогают не совершать ошибок независимо от наличия предыдущего хирургического опыта. Один разрез ведет к передней поверхности лентиккулы, а второй разрез – к задней поверхности лентиккулы. Это помогает расположить инструменты в правильной плоскости, уменьшить количество манипуляций и сделать операцию менее травматичной. По мере того, как хирург начинает чувствовать себя более уверенно, он может начать выполнять CLEAR через один разрез.

С самого начала мы запланировали несколько операционных дней, когда мы выполняли от 20 до 40 операций CLEAR. Это помогло нам быстро оптимизировать настройки лазера и наладить хирургический процесс, включая подбор оптимальной энергии лазера и размера вакуумных колец. Оптимизация настроек помогла нашим пациентам получить превосходные результаты. Сейчас более 80% наших пациентов видят 20/25 в первый же день после операции. Это очень впечатляет.

С первых же случаев мы были приятно удивлены простотой докинга и отсепаровки лентиккулы (**рис. 1**). До сегодняшнего дня ни у кого из нас не возникло осложнений в виде неполного отделения лентиккулы или потери вакуума. Нам ни разу не пришлось отменить или прервать операцию. Проблем с новой методикой не было не

только у нас, но и у наших аспирантов и ординаторов. Таким образом, CLEAR является крайне безопасным вариантом экстракции лентикулы.

### *Клинический случай*

26-летней женщине была запланирована рефракционная операция. Манифестная рефракция составляла sph -4.00 cyl -0.50 ax 177° OD и sph -3.00 cyl -0.75 ax 7° OS. Корригированная острота зрения составляла 20/20 OU. Предоперационные диагностические данные показаны на **рис. 2**. После консультации пациентка решилась на проведение лазерной коррекции зрения по методике CLEAR, и процедура была запланирована на октябрь 2022 года.

В 1-й день после операции острота зрения пациента составила 20/25 OD и 20/20 OS, манифестная рефракция sph 0.00 cyl -0.75 ax 8° OD и sph 0.00 cyl 0.00 ax 0° OS. Некорригированная острота зрения OU была 20/20. Через 1 месяц после операции некорригированная острота зрения улучшилась до 20/16 OU. Манифестная рефракция составила sph 0.00 cyl -0.50 ax 7° OD и sph +0.25 cyl 0.00 ax 0° OS. Улучшение зрения до 20/16 сохранялось и в дальнейшем. Пациентка очень довольна результатами операции (**рис. 3–5**).

### *Практика ведет к совершенству*

Чтобы обрести комфорт и уверенность с любой новой хирургической методикой, может потребоваться некоторое время. CLEAR не является исключением. Сначала экстракция лентикулы может показаться сложной, однако просмотр видеороликов или операций вживую, а также тренировки в wet lab помогут отточить технику. Ключевую роль играют также хорошие инструменты.

Один из самых важных этапов CLEAR – убедиться, что вы отделяете в первую очередь переднюю поверхность лентикулы. Также важно выполнить диссекцию на 360° и отсепаровать лентикулу по периферии.

Отбор пациентов также имеет решающее значение, особенно в начале практики. Мы рекомендуем начинать с коррекции миопии с рефракцией от -3.00 до -4.00 Дптр. В таких глазах толщина лентикулы позволяет легко отделить ее поверхности и удалить ее. Еще один полезный совет – нанести разметку на роговицу чтобы центрировать лазерную процедуру по зрительной оси и компенсировать циклоторсию.

### *Докинг*

Более чем в 95% глаз мы с первого раза получаем хороший вакуум и идеальное позиционирование. При необходимости, метки на экране лазера можно дополнительно центрировать вручную после докинга. Платформа обеспечивает отличное центрирование и выравнивание, что помогает получить великолепные результаты при коррекции астигматизма.

### *Функциональные результаты*

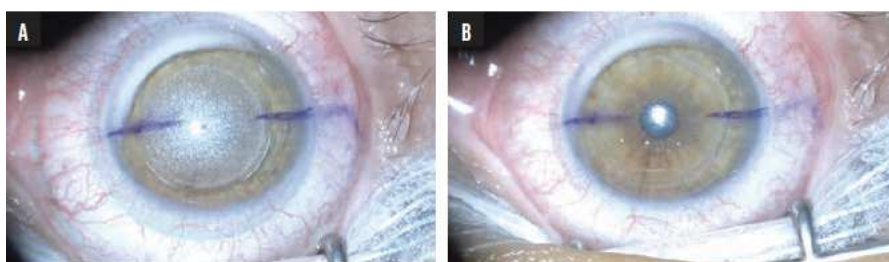
Зрительная реабилитация после экстракции лентиккулы может быть чуть медленнее, чем после LASIK. После LASIK большинство наших пациентов имеют остроту зрения 20/20 уже в первый день, особенно после коррекции миопии -6.00 Дптр или меньше. После экстракции лентиккулы зрение в первый день может быть не таким четким, но через месяц после операции, как правило, зрение улучшается, и у большинства пациентов сохраняется острота зрения на уровне 20/20.

Важно корректно установить ожидания пациентов от операции. Если пациенты знают о том, что их зрение может быть не совсем четким в первый день, но станет лучше со временем, они меньше беспокоятся о том, что что-то идет не так. Также важно объяснить им преимущества отсутствия лоскута с процедурой CLEAR.

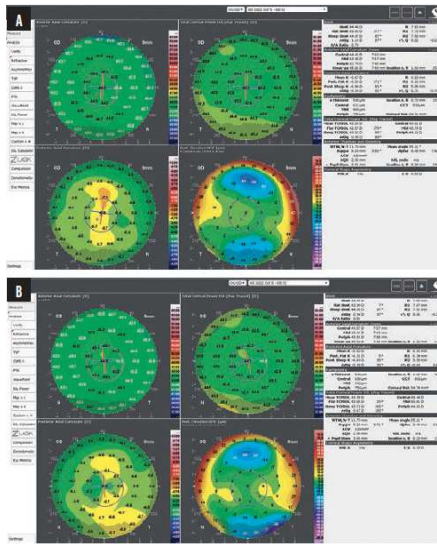
По нашему мнению, отбор пациентов для CLEAR следует проводить также, как и для LASIK. Мы не рекомендуем выполнять CLEAR на глазах с тонкой роговицей и неправильным астигматизмом. Для пациентов с умеренным синдромом сухого глаза экстракция лентиккулы, возможно, подходит больше, чем LASIK. Основное преимущество CLEAR по сравнению с LASIK заключается в том, что процедура может быть выполнена через небольшой разрез по сравнению с необходимостью почти кругового разреза роговицы. Это повышает безопасность лазерной коррекции и может сократить процесс заживления.

### *Заключение*


CLEAR – это великолепная методика лазерной коррекции зрения, обеспечивающая отличные результаты. Обучение экстракции лентиккулы CLEAR проходит быстро и просто независимо от уровня опыта хирурга. Операцию CLEAR с первых же случаев успешно выполняют ординаторы и аспиранты.



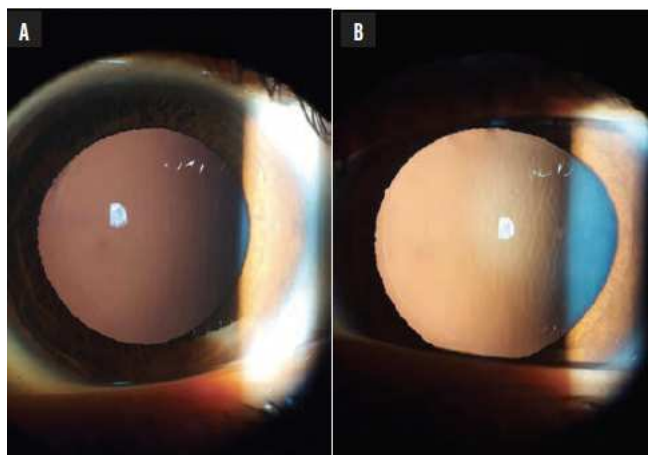
**Рис. 1.** Глаз до момента отсепаровки лентиккулы (А). Глаз сразу после удаления лентиккулы (В).



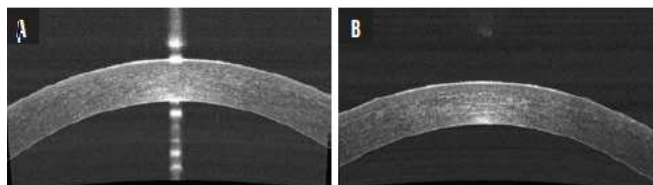
**Рис. 2.** Предоперационная топография/томография роговицы (GALILEI) правого (А) и левого (В) глаза.



**Рис. 3.** Топография/томография роговицы (GALILEI) через 1 месяц после операции правого (А) и левого (В) глаза.



**Рис. 4.** Интерфейс роговицы при ретроиллюминации с широким зрачком в первый день после операции правого (А) и левого (В) глаза.



**Рис. 5.** Изображения ОСТ, демонстрирующие ровный, гладкий и правильный интерфейс роговицы через 1 месяц после операции правого (А) и левого (В) глаза.

### **Функциональные результаты после экстракции лентикулы по методике CLEAR**

*Операция CLEAR безопасна, эффективна и обеспечивает хорошие стабильные функциональные результаты.*

*Prof. Shady Awwad и Dr. Yara Btaiche, Ливан*

С момента появления в 2011 году технологии рефракционной экстракции лентикулы для коррекции близорукости и миопического астигматизма<sup>1,2</sup> произошло значительное усовершенствование этой методики по хирургическим и технологическим аспектам. Экстракция лентикулы стала очень популярной, претендуя стать основной рефракционной методикой среди других вариантов лазерной коррекции зрения. В настоящее время свои разработки по экстракции лентикулы предлагают четыре компании, которые производят соответствующие фемтосекундные лазеры. Экстракция роговичной лентикулы для улучшенной коррекции рефракции (corneal lenticule extraction for advanced refractive correction, CLEAR) – это новая процедура удаления лентикулы, которая проводится с помощью фемтосекундной лазерной платформы FEMTO LDV Z8 компании Ziemer.

#### *Лазер*

FEMTO LDV Z8 – низкоэнергетический лазер, работающий на уровне наноджоулей энергии, давно хорошо зарекомендовавший себя в отношении выполнения гладких лоскутов для фемтоLASIK, роговичных туннелей для имплантации интрастромальных сегментов, глубокой передней послойной кератопластики, эндотелиальной кератопластики с удалением десцеметовой мембраны, сквозной кератопластики (СКП), аркуатной кератотомии и фемтолазер-ассистированной хирургии катаракты (FLACS). Интраоперационная ОСТ Z8 обеспечивает превосходную визуализацию и позволяет хирургу контролировать аппланацию в режиме реального времени, что повышает безопасность процедуры. При FLACS и СКП используется жидкостный интерфейс без компрессии роговицы во избежание механической деформации.

Модуль CLEAR Z8 обладает преимуществами низкоэнергетического лазера и обеспечивает гладкую диссекцию лентикулы.<sup>3</sup> Кроме того, лазер автоматически помогает



центрировать лечебную процедуру и регулирует циклоторсию, благодаря аппланации устройства на роговицу. Мы используем платформу Z8 уже более 4 лет, а процедуру CLEAR на момент написания этой статьи выполняем в течение 5 месяцев, получая отличные результаты.

### *Дизайн исследования*

*Пациенты и методы обследования.* В данной статье представлены ретроспективные данные наших первых 46 глаз, прооперированных по методике CLEAR, со сроком наблюдения 1 и 3 месяца. Во всех случаях у пациентов имелась миопия или миопический астигматизм, а корригированная острота зрения (КОЗ) вдаль перед операцией составляла 20/25 и выше. Средний возраст пациентов составил  $26 \pm 5.94$  года (диапазон от 18 до 43 лет); средний сферический эквивалент манифестной рефракции до операции (manifest refraction spherical equivalent, MRSE) и манифестный цилиндр составляли  $-3.78 \pm 1.53$  Дптр и  $-0.62 \pm 0.55$  Дптр соответственно. Планируемая оптическая зона составляла  $6.5 \pm 0.13$  мм. Полные предоперационные данные представлены в **Табл. 1**.

Оценка некорригированной остроты зрения вдаль (НКОЗ), КОЗ, объективной и субъективной рефракции, кератотопография, томография роговицы, aberрометрия глаз и биомикроскопия за щелевой лампой проводились всем пациентам до операции, через 1 день, 1 неделю, 1 и 3 месяца после операции.

*Хирургическая техника.* Лазерная коррекция зрения по методике CLEAR проводилась под местной анестезией после стандартной подготовки и обработки глаз. Разметку лимба первоначально выполняли за щелевой лампой (**рис. 1 и 2А**) и проверяли ее точность с помощью приложения для смартфонов toriCAM (Graham Barrett) для устройств iOS. Затем проводили дополнительную разметку под микроскопом с помощью инструмента с тремя зубцами в виде креста (Awwad 3-Blade Marker для CLEAR, Epsilon Ophthalmic Surgical Instruments; **Рис. 2В и 2С**). Разметка роговицы выполнялась по световому рефлексу, который находится у центра роговицы при фиксации взгляда на свет. Предоперационная разметка роговицы распознается лазерной системой Z8 и позволяет осуществить автоматическое центрирование и контроль циклоторсии (**рис. 2D**). Центрирование и контроль циклоторсии можно при необходимости дополнительно регулировать вручную.

На момент написания этой статьи Ziemer представил программное обеспечение для диагностического модуля Galilei, который совместим с Z8, что позволит выполнять распознавание вершины роговицы и контроль циклоторсии в автоматическом режиме без предварительной разметки. Программное обеспечение CLEAR также позволяет корректировать количество и размер разрезов, задавать целевую рефракцию, оптическую зону и изменять настройки энергии.

### *Результаты исследования*

*Эффективность.* Через 1 месяц после операции НКОЗ 20/20 имелась в 93% случаев, а MRSE в пределах  $\pm 0.50$  Дптр от целевой рефракции имелся в 97% случаев (**рис. 3А**). Через 3 месяца после операции НКОЗ 20/20 имелась в 96% случаев, а MRSE в пределах  $\pm 0.50$  Дптр имелся в 100% случаев (**рис. 4**). На **рис. 3В и 3С** показано

изменение КОЗ вдаль и «целевой vs достигнутый сферический эквивалент» соответственно. Манифестный цилиндр изменился с  $-0.63 \pm 0.56$  Дптр до операции до  $-0.16 \pm 0.26$  Дптр через 1 месяц после операции ( $P < 0.001$ ) и до  $-0.2 \pm 0.30$  Дптр через 3 месяца ( $P = 0.049$ ) после операции (**рис. 3Е**). Корреляция между целевым и достигнутым MRSE показала хорошую точность CLEAR во всем диапазоне планируемой коррекции без явной недокоррекции или гиперкоррекции (**рис. 3С**). На **рис. 3F** показана стабильность сферического эквивалента рефракции.

*Аберрометрия.* Изменение общих аберраций роговицы в 6-мм оптической зоне показано на **рис. 5**. Сферическая аберрация практически не изменилась с  $0.22 \pm 0.07$  мкм до операции до  $0.24 \pm 0.18$  мкм через 3 месяца после операции ( $P = 0.013$ ). Вертикальная кома также оставалась относительно стабильной, в то время как горизонтальная кома несколько увеличилась с  $0.03 \pm 0.13$  мкм до  $0.13 \pm 0.19$  мкм через 1 месяц ( $P = 0.003$ ). Суммарные аберрации высшего порядка (НОА) увеличились в 1-й день после операции, но через 1 неделю уменьшились и оставались стабильными через 3 месяца после операции.

*Стабильность.* Как и ожидалось, восстановление зрения было более медленным, чем после операции фемтоLASIK. Это характерно для процедур экстракции линтикулы, особенно в первый день после вмешательства. Однако острота зрения значительно улучшилась с течением времени. Процент глаз, достигших НКОЗ 20/20 или выше, составил 52.2% в 1-й день после операции, 76.1% через 1 неделю, 93% через 1 месяц и 96% через 3 месяца после операции. Среднее значение MRSE изменилось с  $-3.79 \pm 1.53$  Дптр до операции до  $0.04 \pm 0.29$  Дптр через 1 неделю после операции ( $P < 0.001$ ). Через 1 и 3 месяца MRSE улучшился еще больше до  $-0.02 \pm 0.251$  Дптр ( $P < 0.001$ ) и  $-0.01 \pm 0.26$  Дптр ( $P < 0.001$ ) соответственно.

*Безопасность.* Только в одном случае (3.3%) произошла потеря КОЗ на одну строку через 3 месяца после операции. Ни у одного пациента не было потери 2 строк или более (**рис. 6**). Через 1 месяц в 33% случаев произошла прибавка КОЗ на 1 строку и в 65% случаев не произошло никаких изменений КОЗ (**рис. 3В**). Случаев отмены операции, случаев потери вакуума или случаев повреждения линтикулы в процессе операции не было.

### *Обсуждение*

Несмотря на то, что мы анализировали самые первые операции, выполненные одним из соавторов (СТА) по новой для нас методике CLEAR, результаты оказались превосходными: мы достигли значительного улучшения НКОЗ, MRSE и коррекции астигматизма и получили отличный профиль аберрометрии после операции. Незначительное увеличение комы отражает результаты других исследований<sup>4,5</sup> и может быть связано с ручным центрированием процедуры. В настоящее время изменение комы можно уменьшить путем увеличения диаметра оптической зоны. В ближайшем будущем в Z8 появится функция автоматического центрирования и контроля циклоторсии.

Мы полагаем, что индукция комы у наших пациентов была минимальной благодаря тому, что мы проводили разметку роговицы с помощью инструмента с тремя

зубцами. Это давало дополнительную помощь для лучшего центрирования и контроля циклоторсии. Минимальная индукция сферической аберрации подчеркивает большой функционал создаваемой нами оптической зоны.

Преыдушие исследования показали, что аберрации роговицы высокого порядка (НОА), особенно сферические аберрации, увеличиваются после фемтоLASIK и ФРК с контролем волнового фронта, однако их изменение было значительно меньше после операций экстракции лентикулы.<sup>7-12</sup> Возможно, формирование большой функциональной оптической зоны при CLEAR помогает сдерживать увеличение НОА и сферической аберрации после операции.

Для процедур экстракции лентикулы типично более медленное восстановление зрения по сравнению с процедурами с формированием флэпа. Это может объясняться неровностями Боуменоваго слоя, образующимися как следствие диссекции и удаления лентикулы из плоского роговичного кармана, и временем, необходимым для того, чтобы верхняя часть роговицы уплотилась. Микродеформации Боуменоваго слоя наблюдаются после различных процедуры экстракции лентикулы.<sup>13</sup> Низкоэнергетическое лазерное воздействие отличается особенно малой травматичностью и является ключом к оптимальному восстановлению зрительных функций.

### *Заключение*

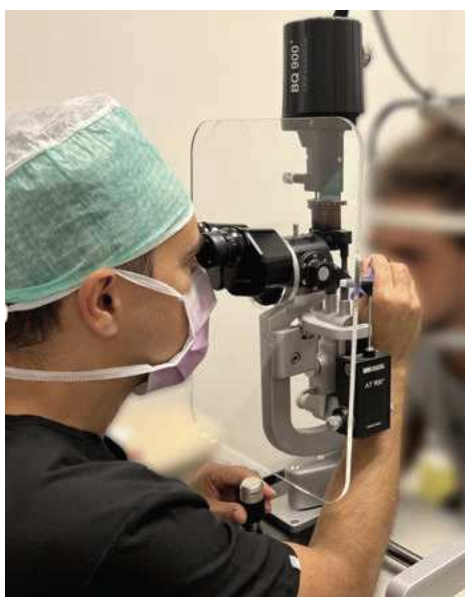CLEAR – это отличная рефракционная процедура экстракции лентикулы, которая обеспечивает безопасную, эффективную коррекцию аномалий рефракции и стабильные результаты. Выше мы представили результаты нашего первого опыта с методикой CLEAR. Уверены, что дальнейшее совершенствование настроек энергии и дополнительный хирургический опыт могут сделать результаты еще лучше.

CLEAR меньше индуцирует сферические аберрации по сравнению с другими методиками. Это идеально для глаз с близорукостью средней и высокой степени. Процедура также сохраняет целостность нервных сплетений, оказывая меньшее биомеханическое воздействие на роговицу по сравнению с процедурами с формированием флэпа, что имеет большое значение для защиты глазной поверхности.

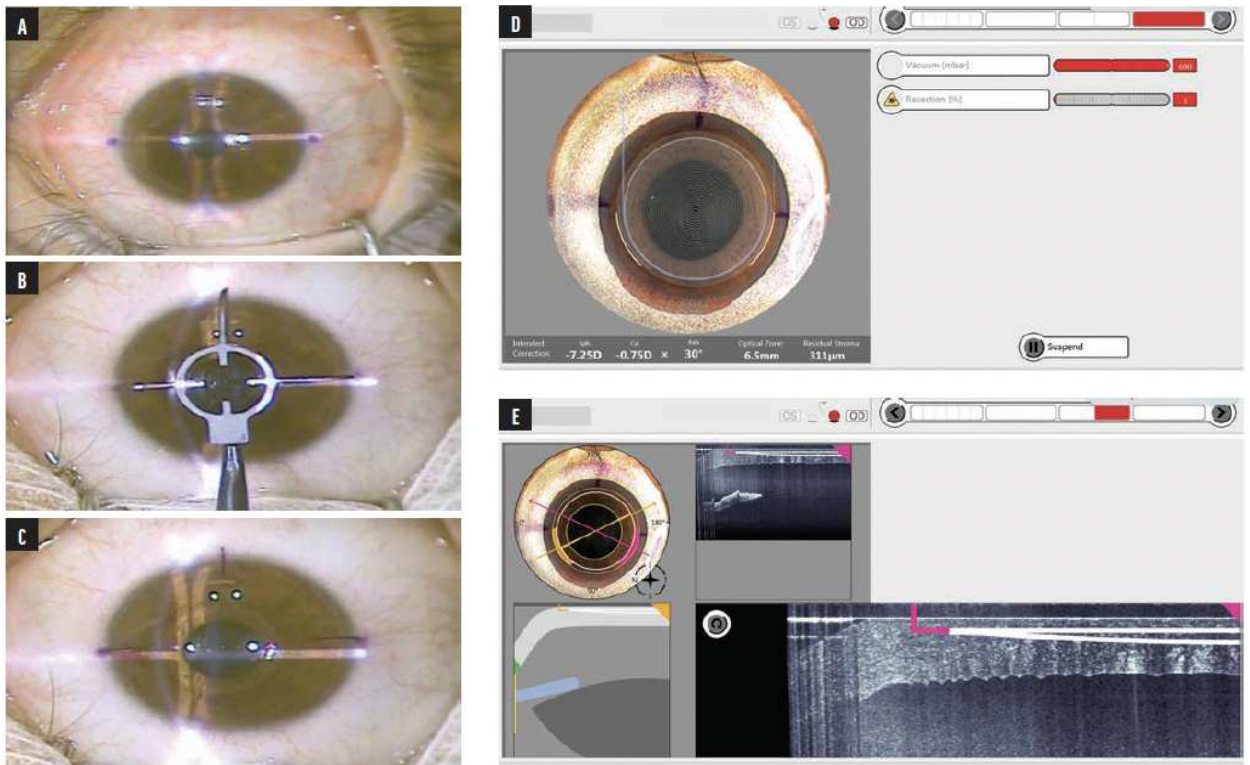
**Таблица 1.** Предоперационные данные

<b>Демографические данные</b>	n	
Количество глаз	46	
Количество пациентов	24	
	Среднее ± SD	Медиана (диапазон)
Возраст	26 ± 5.94	24 [18, 43]
Пол	13:11	
<b>Зрительные функции</b>		
Сфера (Дптр)	-3.47 ± 1.47	-3.25 [-6.25, -1.25]
Цилиндр (Дптр)	-0.62 ± 0.55	-0.5 [-2.75, 0]
MRSE (Дптр)	-3.78 ± 1.53	-3.43 [-6.625, -1.625]
НКОЗ (logMAR)	1.04 ± 0.27	1.1 [0.3, 1.3]

КОЗ (logMAR)	-0.014 ± 0.04	0 [-0.1, 0.1]
<b>Аберрометрия (оптическая зона 6 мм)</b>		
RMS общие	1.16 ± 0.48	1.03 [0.45, 2.58]
НОА общие	0.39 ± 0.14	0.39 [-0.25, 0.84]
Вертикальная кома	-0.05 ± 0.16	-0.06 [-0.51, 0.27]
Горизонтальная кома	0.02 ± 0.13	0.01 [-0.28, 0.38]
Сферическая аберрация	0.22 ± 0.07	0.25 [0, 0.35]
Вертикальный трейлол	-0.04 ± 0.13	-0.03 [-0.31, 0.4]
Горизонтальный трейлол	-0.02 ± 0.11	-0.01 [-0.25, 0.24]
<b>Пахиметрия</b>		
Наименьшая толщина роговицы (мкм)	552.9 ± 33.2	550 [494, 626]
<b>Хирургические параметры</b>		
Толщина роговицы над лентикулой (мкм)	122.6 ± 7.65	120 [110, 140]
Оптическая зона (мм)	6.50 ± 0.13	6.5 [6.3, 7]
Вакуумное кольцо (мм)	9.5 ± 0	
Аббревиатуры: SD – стандартное отклонение; RMS – среднееквадратичное значение; MRSE, среднее сферозэквивалент; НКОЗ – некорригированная острота зрения вдаль; КОЗ – корригированная острота зрения вдаль; НОА – аберрации высшего порядка.		

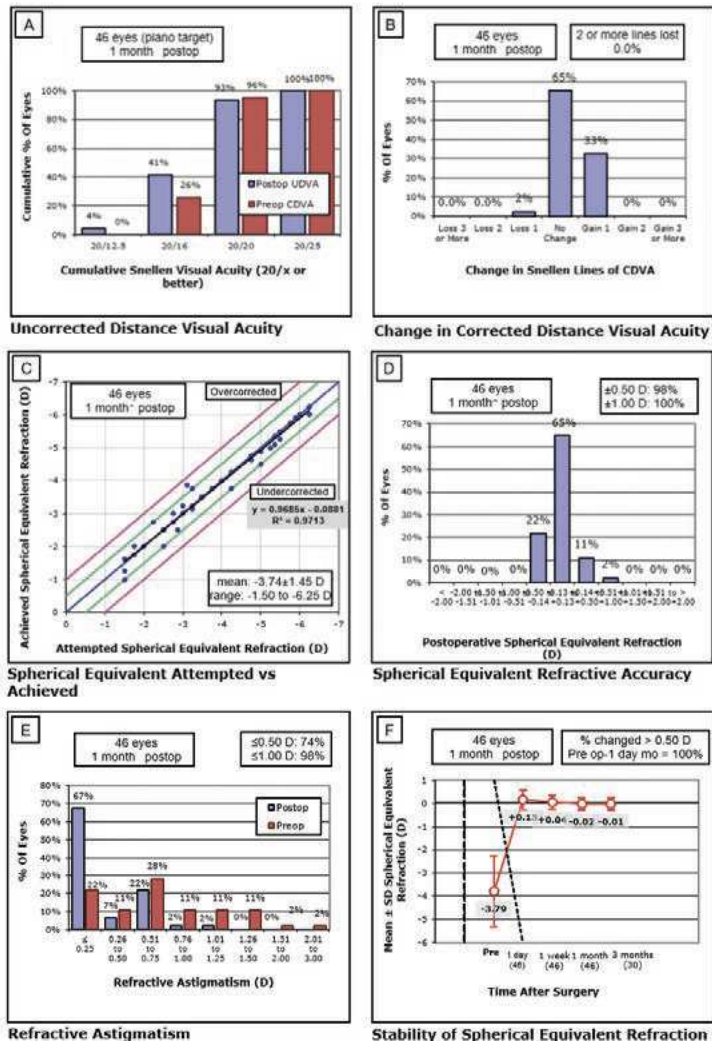


**Рис. 1.** Разметка лимба за щелевой лампой.

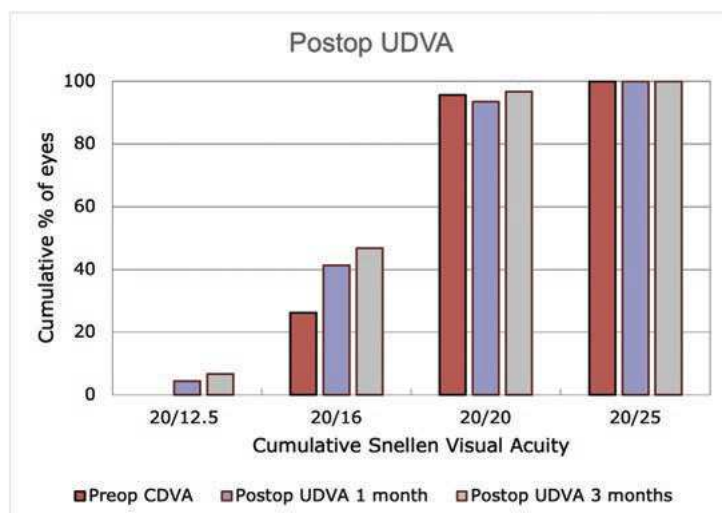


**Рис. 2.** Интраоперационные видеофрагменты. Две метки генцианфиолетовым красителем у лимба, созданные за щелевой лампой (А). Инструмент с тремя зубцами центрируют по фиксационному световому рефлексу (т. е. по зрительной оси), совмещая с двумя метками у лимба (В). Три линии разметки пересекаются на световом рефлексе, маркируя вершину роговицы (С). Изображение с дисплея Z8 после докинга. Программное обеспечение лазера автоматически распознает три линии разметки и соответствующим образом поворачивает и центрирует лазерную процедуру. Хирург имеет возможность ручного центрирования и дальнейшего выравнивания при необходимости (D). Изображение с дисплея Z8, демонстрирующее интраоперационную ОСТ (E).

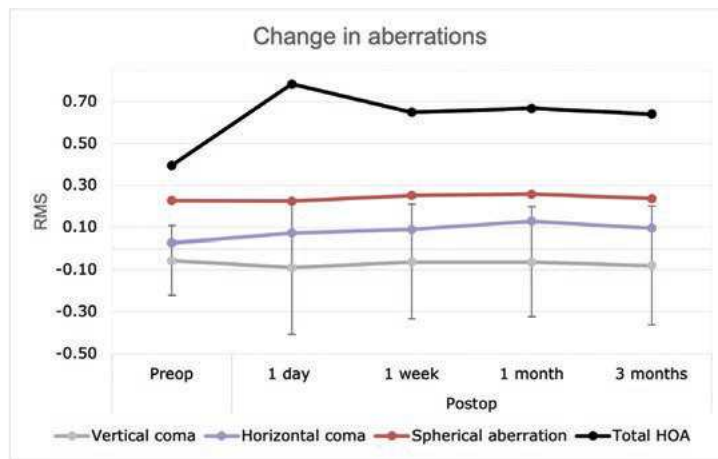




**Рис. 3.** Шесть графиков, показывающих функциональные и рефракционные результаты 46 глаз после лазерной коррекции зрения по методике CLEAR. Некорригированная острота зрения вдаль (A). Изменение корригированной остроты зрения вдаль (B). Планируемый vs полученный сферозэквивалент (C). Точность рефракционного сферического эквивалента (D). Рефракционный астигматизм (E). Стабильность сферического эквивалента (F).



**Рис. 4.** НКОЗ через 1 и 3 месяца после операции.



**Рис. 5.** Изменения общих НОА роговицы в разные сроки после операции.

### *Литература*

1. Sekundo W, Kunert KS, Blum M. Small incision corneal refractive surgery using the small incision lenticule extraction (SMILE) procedure for the correction of myopia and myopic astigmatism: results of a 6 month prospective study. *Br J Ophthalmol.* 2011;95(3):335-339.
2. Shah R, Shah S, Sengupta S. Results of small incision lenticule extraction: all-in-one femtosecond laser refractive surgery. *J Cataract Refract Surg.* 2011;37(1):127-137.
3. Izquierdo LJ, Sossa D, Ben-Shaul O, Henriquez MA. Corneal lenticule extraction assisted by a low-energy femtosecond laser. *J Cataract Refract Surg.* 2020;46(9):1217-1221.
4. Sekundo W, Gertnere J, Bertelmann T, Solomatin I. One-year refractive results, contrast sensitivity, high-order aberrations and complications after myopic small-incision lenticule extraction (ReLEx SMILE). *Graefes Arch Clin Exp Ophthalmol.* 2014;252(5):837-843.
5. Reinstein DZ, Archer TJ, Vida RS, Carp GI, Reinstein JFR, McAlinden C. Objective and subjective quality of vision after SMILE for high myopia and astigmatism. *J Refract Surg.* 2022;38(7):404-413.
6. Reinstein DZ, Carp GI, Archer TJ, et al. Long-term visual and refractive outcomes after LASIK for high myopia and astigmatism from -8.00 to -14.25 D. *J Refract Surg.* 2016;32(5):290-297.
7. Gertnere J, Solomatin I, Sekundo W. Refractive lenticule extraction (ReLEx flex) and wavefront-optimized femto-LASIK: comparison of contrast sensitivity and high-order aberrations at 1 year. *Graefes Arch Clin Exp Ophthalmol.* 2013;251(5):1437-1442.
8. Lin F, Xu Y, Yang Y. Comparison of the visual results after SMILE and femtosecond laser-assisted LASIK for myopia. *J Refract Surg.* 2014;30(4):248-254.
9. Ganesh S, Gupta R. Comparison of visual and refractive outcomes following femtosecond laser-assisted LASIK with SMILE in patients with myopia or myopic astigmatism. *J Refract Surg.* 2014;30(9):590-596.

10. Gyldenkerne A, Ivarsen A, Hjortdal JØ. Comparison of corneal shape changes and aberrations induced by FS-LASIK and SMILE for myopia. *J Refract Surg.* 2015;31(4):223-229.
11. Liu M, Chen Y, Wang D, et al. Clinical outcomes after SMILE and femtosecond laser-assisted LASIK for myopia and myopic astigmatism: a prospective randomized comparative study. *Cornea.* 2016;35(2):210-216.
12. Lee H, Yong Kang DS, Reinstein DZ, et al. Comparing corneal higher-order aberrations in corneal wavefront-guided transepithelial photorefractive keratectomy versus small-incision lenticule extraction. *J Cataract Refract Surg.* 2018;44(6):725-733.
13. Shroff R, Francis M, Pahuja N, Veeboy L, Shetty R, Sinha Roy A. Quantitative evaluation of microdistortions in Bowman's layer and corneal deformation after small incision lenticule extraction. *Trans Vis Sci Tech.* 2016;5(5):12.

**Материал подготовила врач-офтальмохирург к.м.н. Михайлова Т.Н.**