



ЛАЗЕРНЫЕ ТЕХНОЛОГИИ ZIEMER В ОФТАЛЬМОЛОГИИ: НАСТОЯЩЕЕ И БУДУЩЕЕ

30 июня 2023 года в рамках Северо-Кавказского офтальмологического саммита при поддержке компании Ziemer и Фемтомед состоялся сателлитный симпозиум, в ходе которого обсуждались возможности низкоэнергетической фемтолазерной платформы Femto LDV Z8, а также был представлен новый твердотельный лазер Aquariuz для абляции роговицы от компании Ziemer. Профессор, д.м.н. Борис Эдуардович Малюгин, заместитель генерального директора по научной работе ФГАУ «НИИЦ «МНТК «Микрохирургия глаза» им. акад. С.Н. Федорова» (Москва), открывая заседание симпозиума, отметил, что спектр применения системы Femto LDV Z8 очень широк и продолжает расти.

Профессор, д.м.н. Алексей Юрьевич Слонимский (Московская Глазная Клиника, Москва) подчеркнул уникальность Femto LDV Z8: это универсальный компактный лазерный модуль, с помощью которого можно выполнить практически любую операцию на переднем отрезке глаза. Лазер генерирует очень короткие импульсы с низкой энергией и высокой частотой. Благодаря низкому уровню энергии лазер оказывает максимально точное и бережное воздействие на ткани глаза. Алексей Юрьевич оценил креативность швейцарской компании Ziemer, которая незамедлительно тестирует новые идеи и быстро внедряет их в практику. Потенциал фемтолазеров в офтальмологии очень высок, и множество идей ожидают воплощения в жизнь в ближайшее время. Идут исследования по фемтолазерному сопровождению кроссликинга. Разрабатывается техника фемтолазерного десцеметорексиса. Проводятся работы по использованию фемтолазера для пересадки боуменового слоя роговицы. Технологии развиваются очень активно и каждый день приносит инновации.

Femto LDV Z8 – самый компактный мобильный лазер в мире. В отличие от других лазерных установок Femto LDV Z8 менее требователен к условиям окружающей среды (температура, влажность и т. д.) и может быть выключен и включен в течение рабочего дня. Время от холодного старта с автокалибровкой до начала работы занимает меньше 10 минут. Оба модуля – роговичный и катарактальный – собраны в одной рукоятке; при этом роговичный модуль работает с аппланационным интерфейсом, а катарактальный модуль – с жидкостным интерфейсом. Ни пациенту, ни хирургу не нужно перемещаться между этапами операции: это очень удобно и позволяет в течение дня прооперировать большое количество пациентов. В рукоятку встроены и ультрасовременный оптический когерентный томограф, который обеспечивает интраоперационную визуализацию переднего отрезка глаза и помогает хирургу планировать операцию. Femto LDV Z8 позволяет точно и качественно выполнить многие этапы хирургических вмешательств. В ходе симпозиума хирурги представили новые разработки Ziemer и поделились опытом выполнения различных операций с использованием системы Femto LDV Z8.

ЛАЗЕРНАЯ КОРРЕКЦИЯ ЗРЕНИЯ ПУТЕМ ЭКСТРАКЦИИ ЛЕНТИКУЛЫ ПО ТЕХНОЛОГИИ CLEAR

CLEAR (Corneal Lenticule Extraction for Advanced Refractive correction, экстракция роговичной лентикюлы для продвинутой

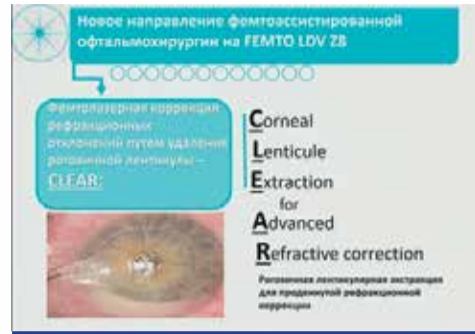

Рис. 1. CLEAR – это новое направление фемтолазерной коррекции зрения на платформе Femto LDV Z8

коррекции аномалий рефракции) – это новое направление фемтолазерной рефракционной хирургии на платформе FEMTO LDV Z8 (рис. 1). CLEAR – минимально инвазивное вмешательство, сохраняющее структуру слоев роговицы. Поскольку при операциях CLEAR не создается роговичный клапан, у методики отсутствуют осложнения, связанные с флэпом (смещение клапана, подворот, полный срез, потеря флэпа и т.д.). По сравнению с клапанными методиками CLEAR обеспечивает лучшее сохранение биомеханических свойств роговицы, то есть создает меньше ограничений в послеоперационном периоде. Кроме того, CLEAR характеризуется минимальным индуцированием сферических aberrаций, а за счет меньшего повреждения нервных волокон менее склонна к развитию синдрома сухого глаза, чем клапанные методики. Преимуществом рефракционной экстракции лентикюлы методом CLEAR является и возможность доцентрации после докинга, а также высокая надежность вакуума на FEMTO LDV Z8.

Яна Алексеевна Дровняк рассказала об опыте рефракционной экстракции лентикюлы (CLEAR) на FEMTO LDV Z8 в клинике «МИЦАР» (Благовещенск). Она отметила, что FEMTO LDV Z8, работая переключаясь друг друга ультракороткими импульсами низкой энергии с большой частотой и маленьким диаметром, идеально разрезает ткань и создает лентикюлу с гладкими ровными поверхностями. Перемычки и тканевые мостики с FEMTO LDV Z8 практически отсутствуют. Низкая лазерная энергия щадит ткани и сводит к минимуму воспалительный ответ. Система обеспечивает очень стабильный вакуум – докинг прост, а потеря вакуума крайне маловероятна. FEMTO LDV Z8 позволяет центрировать лентикюлу после достижения аппланации и осуществляет контроль циклоторсии. Газ, образующийся в процессе работы лазера, отводится через туннельные разрезы, за счет чего снижается риск появления непрозрачного пузырькового слоя, который мог бы затруднить визуализацию. Интраоперационная оптическая когерентная томография (ОКТ) повышает прецизионность и безопасность удаления лентикюлы.

Яна Алексеевна и ее коллеги прооперировали 100 пациентов (200 глаз) с миопией от -2.0 до -9.0 дптр и астигматизмом от -0.5 до -2.0 дптр по методике CLEAR и проанализировали ранние и отдаленные результаты. У 87% пациентов (171 глаз) некорректированная острота зрения (НКОЗ) находилась на уровне $0.9-1.0$ в первый же день после операции. Через год НКОЗ $0.9-1.0$ имела у 97% пациентов (193 глаза). Исследователи заметили небольшой гиперметропический сдвиг в первые дни после операции ($+0.5/+0.75$ дптр), который исчезал к сроку 1 месяц после операции.

Артур Амирович Казакбаев поделился своим опытом освоения и применения технологии CLEAR в «Клинике лазерной хирургии» (Уфа). Группу наблюдения составили 52 пациента (104) глаза, проопе-

рированных по методике CLEAR в период за 2022–2023 годы. По результатам анализа, НКОЗ $0.8-1.0$ через 1 месяц после операции имели 97,1% пациентов (101 глаз). Артур Амирович заключил, что технология CLEAR – это безопасный, комфортный, прогнозируемый и перспективный метод лазерной коррекции зрения. CLEAR является методом выбора для людей, ведущих активный образ жизни, и профессиональных спортсменов ввиду отсутствия клапанных осложнений.

ФЕМТОЛАЗЕРНОЕ СОПРОВОЖДЕНИЕ ХИРУРГИИ ПТЕРИГИУМА

Ринат Амирович Казакбаев («Клиника лазерной хирургии», Уфа) представил современный подход к хирургии птеригиума. Он описал хирургическую технику, заключающуюся в выкраивании ауто трансплантата конъюнктивы фемтосекундным лазером Femto LDV Z8 с последующей пластикой конъюнктивы и фиксацией трансплантата фибриновым клеем. Ринат Амирович рекомендует использовать для трансплантации конъюнктивальный лоскут толщиной 70 мкм. Проанализировав различные варианты толщины лоскута (70; 80; 100 мкм), он пришел к выводу, что толщина в 70 мкм является оптимальной, поскольку такой лоскут точно не содержит фрагментов тенонной оболочки. Применение ультратонких трансплантатов способствует снижению частоты рецидивов птеригиума.

Ринат Амирович с коллегами сравнили результаты удаления птеригиума в трех группах пациентов: с выкраиванием ауто трансплантата конъюнктивы фемтосекундным лазером и фиксацией трансплантата фибриновым клеем ($n = 40$), с мануальной аутопластикой конъюнктивы и наложением швов ($n = 31$) и с пластикой амниотической мембраной и наложением швов ($n = 32$).

У пациентов после фемтолазер-ассистированного удаления птеригиума восстановление происходило быстрее, чем в других группах (рис. 2). У них быстрее исчезала инъекция сосудов, наблюдалось лучшее и более гладкое приживление трансплантата, рубцевание бульбарной конъюнктивы было менее выраженным. Глаза после операций с применением фемтосекундного лазера и фибринового клея были спокойнее. Резорбция фибринового клея происходила в течение одного месяца, операция давала прекрасный косметический эффект. Данные ОКТ свидетельствовали о полной адаптации трансплантата.

Применение фемтосекундного лазера позволило сократить время операции в 1,5 раза по сравнению с мануальной аутопластикой конъюнктивы и наложением швов или с пластикой амниотической мембраной. В группе фемтосопровождения реже

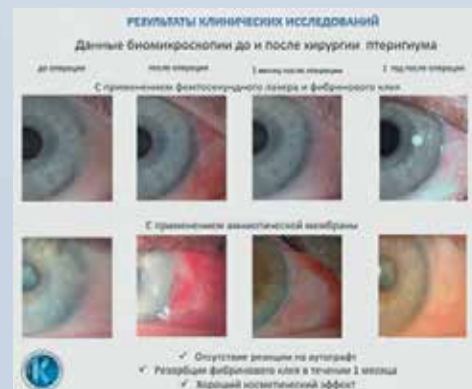

Рис. 2. Динамика данных биомикроскопии после удаления птеригиума с фемтолазерным сопровождением на Femto LDV Z8 и применением фибринового клея в сравнении с удалением птеригиума и пластикой амниотической мембраной с наложением швов

наблюдались осложнения в виде диастазов между собственной конъюнктивой и трансплантатом (2,5 vs 6,4 vs 9,3%).

Очевидно, что фемтолазерное сопровождение удаления птеригиума позволило упростить и ускорить операцию. Методика проста в освоении, является бесшовной и обеспечивает оптимальный лечебный и косметический эффект.

ЭНДОТЕЛИАЛЬНАЯ КЕРАТОПЛАСТИКА ПОСЛЕ СКП С ПРИМЕНЕНИЕМ LDV Z8

Эмиль Логманович Усубов, к.м.н. (Уфимский НИИ глазных болезней АН Республики Башкортостан, Уфа) рассказал о результатах фемтолазер-ассистированной задней послойной кератопластики при вторичной эндотелиальной недостаточности у пациентов после сквозной кератопластики (СКП).

Наилучшим вариантом для пациентов с дисфункцией эндотелия является технология DMEK – пересадка десцеметовой мембраны со слоем эндотелиальных клеток. Однако технические сложности операции и выкраивания тончайшего трансплантата настолько велики, что не позволяют рисковать и терять драгоценный донорский материал, поэтому DMEK проводится нечасто. Альтернатива DMEK – задняя послойная кератопластика: пересадка слоя стромы роговицы вместе с десцеметовой мембраной и эндотелиальными клетками. Различают неавтоматизированную эндотелиальную кератопластику (DSEK), автоматизированную эндотелиальную кератопластику, при которой трансплантат выкраивают с помощью кератома (DSAEK) или фемтосекундного лазера (FS-DSAEK). Естественно, чем тоньше слой пересаживаемой стромы, тем выше приживаемость трансплантата, реже иммунный конфликт и лучше результаты операции. Фемтосекундный лазер позволяет выкроить наиболее тонкие трансплантаты, однако фемтолазерная технология в целом имеет и некоторые недостатки: контакт поверхности интерфейса с эндотелием при использовании инвертированной техники, который провоцирует определенную потерю эндотелиальных клеток, и перемычки при выкраивании лоскута, которые затрудняют получение очень тонкого трансплантата.

Femto LDV Z8 позволяет безопасно сформировать эндотелиальный трансплантат толщиной от 80 мкм и сохранить эндотелиальный слой. «В комплект платформы Femto LDV Z8 входит, на мой взгляд, одна из самых удобных искусственных передних камер, – отметил Эмиль Логманович. – С ее помощью можно выкраивать трансплантаты как для передней послойной, так и для задней послойной кератопластики с минимальным воздействием на ткани. Трансплантат толщиной 80 мкм в послеоперационном периоде теряет влагу и становится настолько тонким, что его практически невозможно разглядеть не только невооруженным глазом, но даже на изображениях ОКТ». Доктор представил собственные результаты FS-DSAEK с применением платформы Femto LDV Z8 при вторичной эндотелиальной недостаточности у ограниченной когорты пациентов после СКП по поводу перфорированной язвы роговицы ($n = 6$).

Femto LDV Z8 позволил сформировать ультратонкие эндотрансплантаты, сравнимые с трансплантатами для DMEK. Во всех случаях удалось добиться прозрачного приживления трансплантата, повышения прозрачности роговицы и улучшения остро-

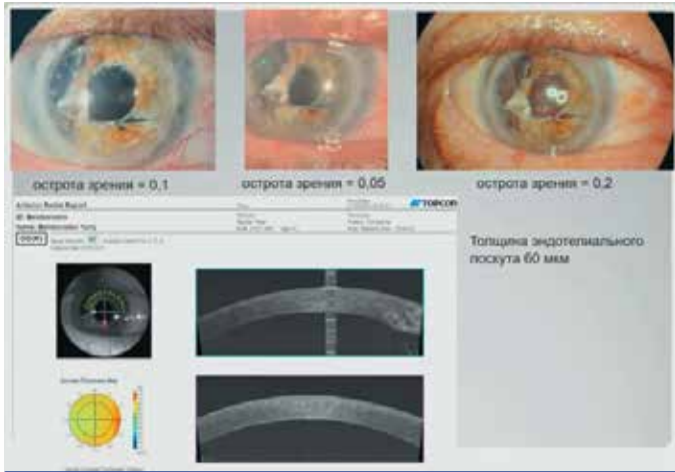


Рис. 3. Вверху слева: пациент после СКП. Вверху в центре: отек роговицы вследствие вторичной эндотелиальной недостаточности после СКП. Вверху справа: восстановление прозрачности роговицы после FFS-DSAEK с помощью Femto LDV Z8. Снизу: ультратонкий эндотрансплантат на изображениях ОКТ с итоговой толщиной 60 мкм

ты зрения (рис. 3). Низкоэнергетическая система Femto LDV Z8 настолько бережно работает с тканями, что влияние фемтосекундного лазера на эндотелиальный слой оказалось клинически незначимым.

ПЕРСОНАЛИЗИРОВАННАЯ ФРАК НА FEMTO LDV Z8

В 2015 году Г.В. Ситник, А.Ю. Слонимский и Ю.Б. Слонимский предложили методику фемтолазерной рефракционной аутокератопластики (ФРАК). Это операция непроникающего типа, позволяющая уменьшить миопический и цилиндрический компоненты рефракции у пациентов со стабильным кератоконусом. ФРАК основана на моделировании собственной роговицы: в ходе операции фемтолазером формируется кольцевидный лоскут роговичной ткани с клиновидным профилем, который затем удаляется, а образовавшийся канал ушивается, в результате чего роговица уплощается и принимает более физиологическую форму. Важными преимуществами методики являются отсутствие необходимости использования донорского материала, дефицит которого является общемировой проблемой офтальмологии, сохранение собственного эндотелия и отсутствие риска развития иммунного конфликта.

Методика ФРАК появилась относительно недавно и продолжает дорабатываться.

Изначально ФРАК была разработана для хирургического лечения далекозашедшего кератоконуса (III-IV стадии болезни без грубых помутнений роговицы в оптической зоне).

Основным вопросом, требующим решения, до сегодняшнего дня являлось отсутствие персонализированного способа расчета параметров фемторезекции с учетом индивидуальных данных кератометрии и биометрии пациентов, что делало рефракционные результаты операции малопредсказуемыми.

Максим Александрович Тимофеев (ФГАУ НМИЦ МНТК «Микрохирургия глаза» им. акад. С.Н. Федорова, Калуга) и его коллеги разработали оптимизированную персонализированную технологию ФРАК для лечения кератоконуса. Используя математическую модель, совместно с сотрудниками МГТУ им. Баумана они разработали формулу для индивидуального расчета параметров ФРАК – ширины клиновидной резекции и угла, под которым должна выполняться резекция. Совместно с сотрудниками компании Ziemer они создали программное обеспечение для фемтолазерной платформы Femto LDV Z8 (Ziemer, Швейцария) для проведения персонализированной ФРАК (рис. 4). Кроме того, они

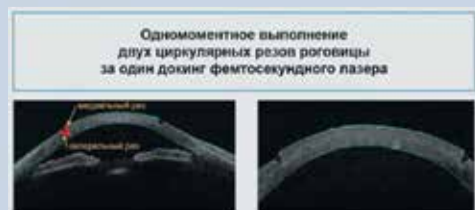


Рис. 4. Оптимизированная программа ФРАК для Femto LDV Z8



Рис. 5. Динамика изменения профиля роговицы, глубины передней камеры и остроты зрения у пациента с кератоконусом после персонализированной ФРАК

разработали метод комбинированной шовной фиксации краев циркулярного разреза роговицы: для более равномерного натяжения роговицы было предложено использование 16 узловых швов и одного непрерывного обвивного шва.

Анализ эффективности интрастромальной кератопластики позволил определить показания к ФРАК: ФРАК можно рекомендовать тем пациентам, у которых результаты интрастромальной кератопластики могут быть неудовлетворительными, то есть пациентам с пахиметрией роговицы в тончайшем месте менее 430 мкм, а в зоне, потенциально используемой для имплантации сегментов, – менее 500 мкм.

Персонализированная методика ФРАК была протестирована на 10 кадаверных глазах. В экспериментах разработанное программное обеспечение показало высокую воспроизводимость и прецизионное качество реза, что позволило перейти к практике. Максим Александрович с коллегами проанализировали результаты персонализированной ФРАК (n = 24) в сравнении с результатами интрастромальной кератопластики (n = 19) у пациентов с кератоконусом и одинаковым исходным состоянием роговицы. Срок наблюдения составил 36 месяцев.

Острота зрения в основной группе в послеоперационном периоде менялась. Изменение профиля роговицы сопровождалось выраженным гиперметропическим сдвигом, который с течением времени становился более физиологичным и приближался к эметропии (рис. 5). После снятия швов (через 12–14 месяцев после операции) сферический и цилиндрический компоненты рефракции стали стабильными и оставались лучше, чем в контрольной группе (сфера p < 0,05, цилиндр p > 0,05).

Если некорригированная острота зрения (НКОЗ) в основной группе сразу после операции была ниже, чем в контрольной группе, то к сроку 6 месяцев НКОЗ в группе ФРАК была уже достоверно выше по сравнению с контролем (p < 0,05). Корригированная острота зрения (КОЗ) и НКОЗ в сроки от 12 до 36 месяцев после операции (после снятия швов) в группе ФРАК были лучше, чем в контрольной группе (p < 0,05).

Восстановление зрения после ФРАК занимает достаточно долгое время и требует терпения от пациента и хирурга, однако персонализированный подход позволяет добиться значительного стойкого итогового улучшения зрения у пациентов с кератоконусом без пересадки роговицы (рис. 6).

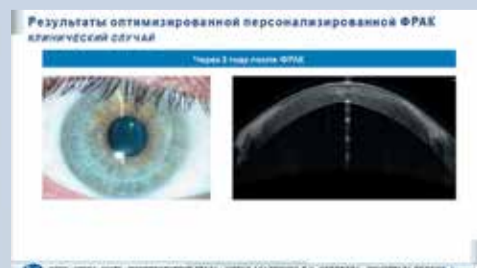

Рис. 6. Роговица пациента после ФРАК

ров, использующих для абляции газозольные смеси, источником излучения в лазере Aquarius является кристалл. Это обеспечивает главные преимущества работы Aquarius – отсутствие расходных материалов, повышение уровня экологической безопасности и стабильность энергии излучения. Лазер работает бесшумно и не требует поддержания сухости операционного поля. Лазерная установка Aquarius очень компактна и может быть интегрирована с фемтосекундным лазером Femto LDV Z8 и диагностической системой Galilei.

Алексей Юрьевич перечислил характеристики абляционного лазера Aquarius: длина волны 205–215 нм; частота повторения импульсов 500 Гц; система слежения EyeTracker; система контроля циклоторсии, оптимизированный асферический профиль абляции; интуитивно понятный интерфейс и швейцарское качество. Результаты операций с применением абляционного лазера Aquarius не уступают результатам операций с использованием эксимерного лазера. По данным конфокальной микроскопии, в зоне, прилегающей к области работы лазера Aquarius, некротические изменения отсутствуют, кератоциты интактны. Это подтверждает отсутствие токсичности твердотельного лазера.

«Большая часть разрешений на новую лазерную установку Aquarius в Швейцарии уже получена, – сказал Алексей Юрьевич. – В настоящее время нарабатывается клинический материал, а мы с нетерпением ожидаем появления этого лазера у нас, в России».

Материал подготовила врач-офтальмохирург к.м.н. Михайлова Т.Н.

НОВОЕ В ОФТАЛЬМОЛОГИИ - ТВЕРДОТЕЛЬНЫЙ АБЛЯЦИОННЫЙ ЛАЗЕР «AQUARIUS» (ZIEMER) ДЛЯ РЕФРАКЦИОННОЙ ХИРУРГИИ

Профессор **Алексей Юрьевич Слонимский** представил новый твердотельный лазер Aquarius швейцарской компании Ziemer для рефракционных операций (рис. 7). В отличие от эксимерных лазе-



Рис. 7. Лазер Aquarius (Ziemer) – новейшая технология кератоабляции

CLEAR – совершенно новое запатентованное приложение предназначено для лечения близорукости и астигматизма. Оно является интегрированной частью платформы FEMTO LDV Z8 и может быть приобретено путем обновления программного обеспечения



C
L
E
A
R

Преимущества лентикулярной хирургии на FEMTO LDV Z8:

Высокая степень надёжности вакуума

- Возможна центрация даже после подачи вакуума и достижения аппланации
- Высокая прецизионность и повторяемость формы и геометрии удаляемой лентикулы
- Оптимизация лазерной мощности, которая даёт минимальный воспалительный ответ

Направляющие тоннели для более легкого отделения лентикулы

Свободно программируемые разрезы:

- 2 направляющих разреза для начинающих хирургов (рекомендуется)
- 1 направляющий разрез для опытных хирургов (рекомендуется)

Использование интраоперационного ОКТ (по желанию)

При формировании лентикулы Z8 создаёт более гладкие и однородные поверхности, так как фемтолазер использует низкоэнергетические параметры с импульсами высокой частоты и маленького диаметра, перекрывающимися друг друга, и тканевые мостики практически отсутствуют

Экстракция Лентикулы New: CE marked

ООО «ФЕТОМЕД»
117335, Россия, Москва
ул. Вавилова, дом 69/75, этаж 9, офис 906
+7 (499) 653 77 67
+7 (915) 352 66 88
office@femtomed.ru
www.femtomed.ru

